

การปรากฏของท่อที่มีเอกลักษณ์พิเศษโดยมีกลุ่มเซลล์คล้าย Sertoli อยู่ภายในของเนื้อเยื่ออัณฑะมนุษย์หนึ่งราย

สิทธิชัย เตียมสะอาด

ภาควิชากายวิภาคศาสตร์ คณะแพทยศาสตร์ มหาวิทยาลัยขอนแก่น

Presence of the Unique Duct Containing the Sertoli Cell-Like Cluster on a Histological Section of Human Testicular Tissue

Sitthichai Iamsaard

Department of Anatomy, Faculty of Medicine, Khon Kaen University, Khon Kaen 40002, Thailand

E-mail: sittaa@kku.ac.th Tel: +66-4336-3212, Fax: +66-4336-3212,

หลักการและวัตถุประสงค์: จากการสังเกตของส่วนเนื้อเยื่ออัณฑะมนุษย์จากสไลด์ สำหรับการเตรียมการเรียนการสอนนักศึกษาแพทยศาสตร์ รายวิชาจุลกายวิภาคศาสตร์ของระบบสืบพันธุ์ได้พบท่อพิเศษขนาดเล็กที่ไม่เคยได้รับการบันทึกไว้มาก่อนในตำราเรียนจุลกายวิภาคศาสตร์ต่างๆ ดังนั้น ผู้วิจัยจึงมีวัตถุประสงค์ในการสังเกตท่อนสไลด์เนื้อเยื่อทั้งหมดเพื่อทำการค้นหาและยืนยันเพิ่มเติมว่าท่อนนี้เป็นโครงสร้างหลักที่มีอยู่จริงในอัณฑะหรือไม่

วิธีการศึกษา: ทำการศึกษาสไลด์แก้วของเนื้อเยื่ออัณฑะมนุษย์ที่ถูกย้อมด้วยสี hematoxylin และ eosin ที่จัดซื้อจากบริษัทเอกชนต่างประเทศเพื่อการเรียนการสอนของนักศึกษา คณะแพทยศาสตร์ มหาวิทยาลัยขอนแก่น จำนวน 50 สไลด์ จาก 15 กล่อง โดยสังเกตเนื้อเยื่อทุกสไลด์ ภายใต้กล้องจุลทรรศน์อย่างละเอียดและเป็นระบบโดยใช้กำลังขยายเลนส์ขนาด 4, 10, 20, และ 40 x ตามลำดับ และทำการบันทึกและถ่ายภาพโครงสร้างท่อที่ไม่เคยมีรายงานมาก่อน

ผลการศึกษา: พบว่ามีหนึ่งสไลด์ของเนื้อเยื่ออัณฑะที่มีท่อที่เป็นเอกลักษณ์พิเศษที่แทรกอยู่ระหว่างท่อ seminiferous tubules ลักษณะตามขวางของท่อพิเศษนี้แสดงให้เห็นว่ามีเยื่อบุผิวเป็นแบบชนิด pseudostratified หรือคล้ายกับ simple columnar ที่ยอดปลายของเยื่อบุผิวจะอุดมสมบูรณ์ไปด้วย glycocalyxes และฐานผนังจะประกอบด้วยเซลล์กล้ามเนื้อเรียบธรรมดา นอกจากนี้ยังพบว่ามีกลุ่มของเซลล์ซึ่งคล้ายกับ Sertoli cells เมื่อเปรียบเทียบลักษณะของมันกับเซลล์ที่อยู่ภายในท่อ seminiferous tubules ดังนั้นในเบื้องต้นของการพบโครงสร้างนี้จึงได้ตั้งชื่อกลุ่มเซลล์เหล่านี้ว่า "Sertoli-like cells"

สรุป: การศึกษาครั้งนี้ได้รายงานท่อที่เป็นเอกลักษณ์พิเศษเป็นครั้งแรกที่แทรกอยู่ระหว่างท่อ seminiferous tubules ในเนื้อเยื่ออัณฑะของมนุษย์หนึ่งรายซึ่งยังไม่เคยถูกรายงาน

Background and objective: In observation of a human testicular section slide for teaching preparation of male reproductive system for medical students, it was found a unique duct that has never been documented previously in any basic histological text book. Therefore, researcher aimed to observe all histological slides of human tissues to additionally confirm the presence of this unique duct.

Methods: Of 50 slides from 15 boxes, all human testicular tissue section slides (stained by hematoxylin and eosin dyes) purchased from commercial company for teaching and learning of medical students, faculty of medicine, Khon Kaen University, were observed under light microscope and using objective lens of 4, 10, 20, and 40 x respectively. Then the unique duct found in the testicular section was recorded and photographed.

Results: From all testicular section, only one crossed section of human testicular tissue shows the unique duct containing the pseudostratified or simple columnar epithelium with abundant glycocalyxes on apical surface. In addition the ductal wall is composed of simple smooth muscle cells. Interestingly, there is a cluster of cells located in the lumen which is similar to the histology of Sertoli cells. Therefore, it is primarily named as the cluster of Sertoli-like cells.

Conclusion: This study reports a very unique duct present in the human testicular tissue for the first time. However, the reconstruction and functional tests of the unique testis need to be further study to elucidate its roles.

มาก่อน อย่างไรก็ตามการสร้างรูปย้อนกลับและการทำงานของ
ของกลุ่มเซลล์ที่อยู่ในท่อนี้เพื่อหาความสำคัญของการปรากฏ
อยู่ควรมีการศึกษาต่อไป

คำสำคัญ: ท่อที่เป็นเอกลักษณ์พิเศษ, Sertoli cells,
อันทะมนุษย์, glycocalyxes.

Keywords: Unique duct, cluster of Sertoli like cells,
human testis, glycocalyxes

ศรีนครินทร์เวชสาร 2558; 30 (4): 388-391. ♦ Srinagarind Med J 2015; 30 (4): 388-391.

Introduction

In general basic histology of human testis, a testis is enclosed with dense connective tissue called tunica albuginea¹. The dorsoposterior area of testis is called mediastum testis that is developed from thickening of the tunica albuginea (TB) embedded with rete testis. Internally, partial TB runs into the testis to be testicular septum dividing internal testis into approximately 250 testicular tubules^{1,2}. In general, the septum composes of connective tissue (CNT), fibroblasts, autonomic nerves, and blood and lymphatic vessels¹⁻³. Classically, each testicular lobule contains the seminiferous tubules (composed of spermatogenic cells and Sertoli cells) and intertubular tissues (composed of CNT, Leydig cells, and vessels). In the literatures, the histology of the normal and abnormal testes has been documented⁴⁻⁹. However, they only reported the abnormal structures observed in the normal and abnormal development periods of testes⁴. The structures that mostly were explained to be abnormal were the seminiferous tubules and interstitial tissues⁴⁻⁹. Up to date, the unusual or unique structure present in the human testicular tissues has never reported. This study attempted to explain a very unique duct observed within a normal human testicular tissue which it has never been documented in previous literatures.

Methods

This study used 50 glass slides of human testicular tissues from 15 boxes. All human testicular tissue section slides stained with hematoxylin and eosin dyes were purchased from a commercial company used for teaching and learning of medical students, faculty of

medicine, Khon Kaen University. They were systemically observed under standard light microscope (LM) using objective lens of 4X, 10X, 20X, and 40X, respectively. All testicular tissues were scanned through sections to find the unique duct. The testicular section present the unique duct was recorded and photographed to explain its micro-anatomical structures.

Results

During observation of a testis section slide (H&E) commercially available (No. H9.415, testis, human interstitial tissue [Turtox, Macmillan Science Co, Inc. Made in U.S.A]) in teaching preparation of testis histology, it was found a unique duct located in the testicular septum between intertesticular lobules (Fig 1 and 2 A.) Interestingly, this duct has never been previously reported in the literatures.

The crossed section of this duct clearly showed its wall, epithelium, and contents in the lumen (Fig 2 A and B). Its epithelium is likely pseudostratified or simple columnar epithelium with abundant glycocalyxes on apical surface while the wall is composed of smooth muscles or fibroblasts (Fig 2 A). In the lumen of this unique duct, there is a huge cluster of cells which are similar to the morphology of Sertoli cells (Fig 2 A and B). Therefore, it is assumed to be a cluster of Sertoli like cells (Fig 2 B).

Discussion

There are many histological text books describing about normal microanatomy of testicular tissues¹⁻³. In general, a testis contains about 250 lobules of convoluted seminiferous tubules surrounded by

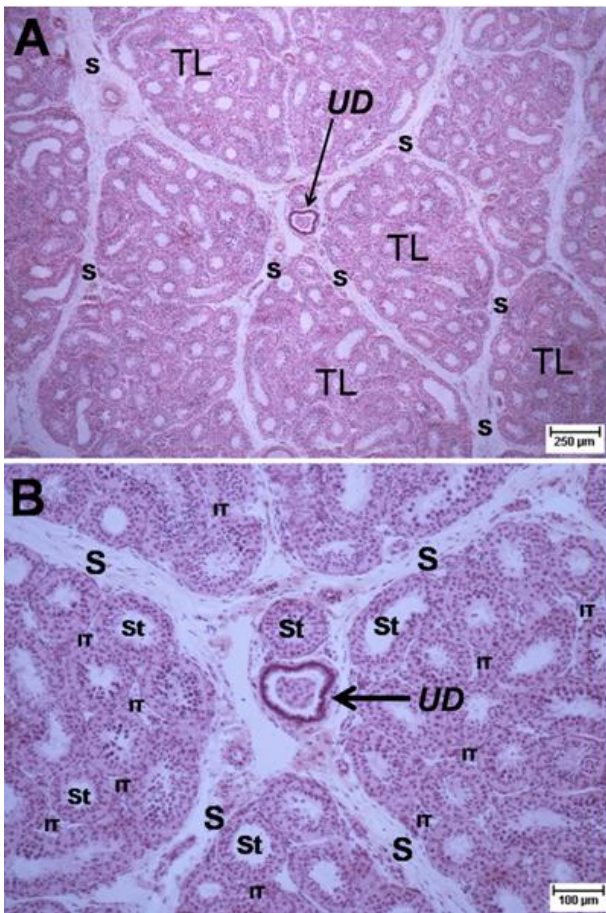


Fig. 1 Histological photographs of human testis showing the unique duct (UD) located within testicular septum (S) and containing a cluster of cells (A; low magnification & B; higher magnification). TL: testicular lobule; IT: intertubular tissue.

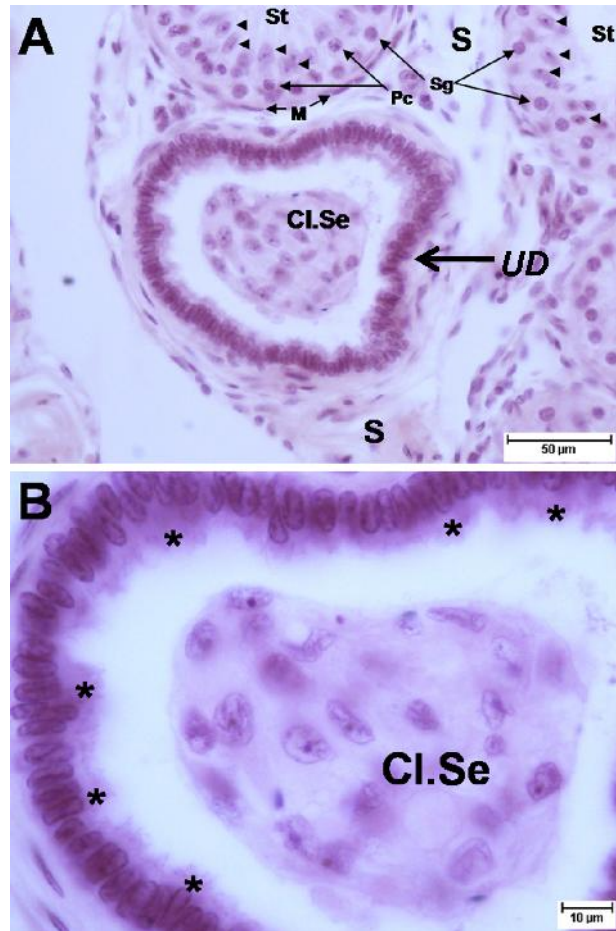


Fig. 2 Histological photographs (A & B) showing the unique duct (UD) containing the Sertoli cell-like cluster (Cl.Se). S: testicular septum; St: seminiferous tubule; M: myoid cell; Pc: primary spermatocyte; Sg: spermatogonia; arrow heads: Sertoli cells; asterisks: Glycocalyxes.

interstitial tissues mainly containing the Leydig cells. In addition, each seminiferous tubule connects with the tubuli recti before emptying to the rete testis¹⁻³. The most unusual structures observed by basic histological techniques are only seminiferous tubules and Leydig cells in different normal testicular development and some disorders⁴⁻⁹. Those text books including histopathology have never described any special structure possibly present in the testicular tissue¹⁻⁹. For the first time, this study has provided a unique duct located between seminiferous tubules of human testicular tissue (Fig. 1

and 2). Interestingly, it is found in the normal condition or healthy testis section purchased from a commercial company. It is implied that this structure is not associated with testicular pathology although the real function or development is still unclear. Unfortunately, only one unique duct was observed through section (one-fourth of testis); hence, the route of this duct is difficult to be identified. To complete a new knowledge of this unique duct especially its path, the reconstruction of testicular serial sections needs to be further investigated before studying of its functions.

Conclusion

This study reports a very unique duct present in a normal human testicular tissue for the first time. However, the reconstruction of the unique testis needs to be further studied to elucidate its origin-termination within the testis before observations of its functions.

References

1. Ross MH, Romrell LJ, Kaye GI. Histology: A Text and Atlas. 3rd ed. Philadelphia: Lippincott Williams & Wilkins, 1995: 636-77.
2. Kierszenbaum AL. Histology and Cell biology: an introduction to pathology. 2nd ed. Philadelphia: Mosby & Elsevier, 2007: 569-96.
3. Mescher AL. Junqueira's Basic Histology. 2nd ed. McGraw-Hill Education (Asia), 2010; 371-87.
4. Ronald CS. Histology of the normal and testes at puberty. ANNALS 2006; 55; 601-18.
5. McLachlan RI , Rajpert-De Meyts E, Høi-Hansen CE, de Kretser DM, Skakkebaek NE. Histological evaluation of the human testis—approaches to optimizing the clinical value of the assessment: mini review. Hum Reprod 2007; 22: 2-16.
6. Berthelsen JG, Skakkebaek NE. Testicular cancer: abnormal structure and function of the contralateral testis. Int J Androl 1983; 6: 209-11.
7. Charny CW, Testicular biopsy. Its value in male sterility. J Am Med Assoc 1940; 115: 1429-32.
8. Høi-Hansen CE, Holm M, Rajpert-De Meyts E, Skakkebaek NE. Histological evidence of testicular dysgenesis in contralateral biopsies from 218 patients with testicular germ cell cancer. J Pathol 2003; 200: 370-4.
9. de Kretser DM, Burger HG, Fortune D, Hudson B, Long AR, Paulsen CA, Taft HP. Hormonal, histological and chromosomal studies in adult males with testicular disorders. J Clin Endocrinol Metab 1972; 35: 392-401.

