

## Unusual Tarsal Infection by *Fonsecaea pedrosoi* : The first case report

### การติดเชื้อของ tarsus จากเชื้อ *Fonsecaea pedrosoi* : รายงานผู้ป่วยรายแรก

Niphon Sayawat (นิพนธ์ สายวัฒน์) 1, Somkiat Asawaphureekorn (สมเกียรติ อัสวภูริกรณ์) 2

#### Abstract

We reported the first case of tarsal infection by *Fonsecaea pedrosoi*. This case was a 35 year old female. Her underlying disease was Steven Johnson syndrome that produced dry eyes and an immunity defect. She presented with irritation, blurred vision of the left eye and black pigmented granules in the left upper tarsus. She was treated by surgical removal of the granules. No antifungal drugs were given but there was no recurrence.

#### บทคัดย่อ

รายงานผู้ป่วย 1 ราย ซึ่งเป็นรายแรกที่มีการติดเชื้อของ tarsus จากเชื้อรา *Fonsecaea pedrosoi* ผู้ป่วยมี underlying เป็น Steven Johnson syndrome และภาวะตาแห้ง ผู้ป่วยมีอาการเคืองตา ตามัว เปลือกตาดำมี pigmented granules สีดำที่ tarsus บนของตาข้างซ้าย ทางทะเลเยื่อตาขาวออกมาได้เชื้อ granules ออกนํามา ย้อมสี และเพาะเลี้ยงเชื้อ พบว่าเป็นเชื้อราดำ *Fonsecaea pedrosoi*

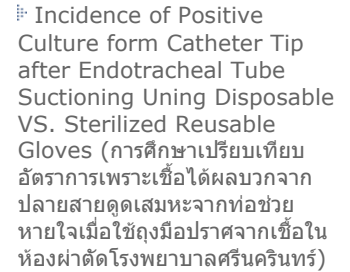
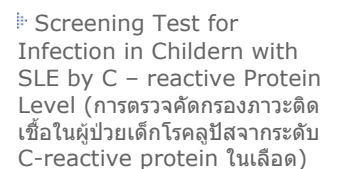
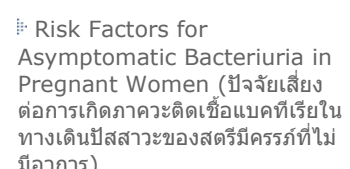
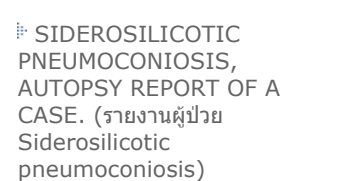
ได้รับการรักษาโดยเขี่ย granules ออกหมด โดยไม่ใช้ยาฆ่าเชื้อรา จากนั้น พบว่าไม่มีการติดเชื้อซ้ำ

[... Full text.](#)

#### Article Option



-  Abstract
-  Fulltext
-  PDF File

#### Another articles in this topic collection

- 
- 
- 
- 

[<More>](#)

This article is under this collection.

-  Infectious Disease
-  Ophthalmology