

Triple Immunosuppressive Therapy Can Accelerate the Recovery of Antibody-Mediated Pure Red Cell Aplasia and Allow Successful Concurrent Resumption of Erythropoietin

Prajej Ruangkanhasetr MD*,
Tanomsri Srichaikul MD**, Thanom Supaporn MD*

*Division of Nephrology, Department of Medicine, Phramongkutklao Hospital, Bangkok, Thailand

** Senior hematologist consultant, Vichaiyut Hospital, Bangkok, Thailand

Antibody (Ab)-mediated pure red cell aplasia (PRCA) is a rare hematologic disorder. For the first time here, the authors report the use of combination therapy which consists of mycophenolate mofetil 500-1,000 mg/day, intravenous cyclophosphamide 600 mg monthly and monthly intravenous methylprednisolone 1 gm/day for 2 days followed by oral prednisolone 10 mg/day. A 62-year-old woman developed Ab-mediated PRCA after using subcutaneous erythropoietin-beta 3,000 U weekly for 14 months at the predialysis stage. Ab-mediated PRCA was diagnosed based on (1) the transfusion need of more than 1 unit/wk to keep hemoglobin level stable, (2) corrected reticulocyte count 0.36% and (3) < 5% erythroblasts with normal myeloid cells and megakaryocytes in bone marrow biopsy. Serum assay confirmed the anti-erythropoietin antibody of 230 ng/mL.

The patient recovered from PRCA after the triple immunosuppressive therapy for 3 months. The rapid recovery occurred despite the fact that the patient was receiving intravenous erythropoietin-alpha while having the antibody in the serum. The present case describes the acceleration of the recovery and successful resumption of erythropoietin concurrently despite the positive serum anti-erythropoietin antibody.

Keywords: Antibody, Erythropoietin, Mycophenolate mofetil, Pure red cell aplasia

J Med Assoc Thai 2012; 95 (Suppl. 5): S92-95

Full text. e-Journal: <http://jmat.mat.or.th>

Pure red cell aplasia (PRCA) is a rare hematologic disorder, characterized by (1) anemia which is defined as a drop of hemoglobin (Hb) level at a rate of 1 g/dL per week or a blood transfusion requirement of one unit per week in order to stabilize Hb levels; (2) reticulocytopenia (reticulocyte count < 1%) and (3) erythroblastopenia (erythroblasts < 5% in bone marrow)^(1,2).

Anti-erythropoietin antibody-mediated PRCA (Ab-mediated PRCA) in patients with chronic kidney disease (CKD) has been reported in more than 200 patients worldwide. The global incidence of Ab-mediated PRCA is varied from 0.2-18 cases per 100,000

patient-years. According to the previous reports, the formulation with human serum albumin (HSA) seems to reduce the incidence of Ab-mediated PRCA^(3,4).

Most cases of Ab-mediated PRCA did not recover after simple withdrawal of erythropoietin. Kidney transplantation or treatment with cyclophosphamide plus corticosteroid are the most effective therapies⁽⁵⁾. The regimen of corticosteroid and cyclophosphamide has been reported to be successful in 7 out of 8 patients with the median time before recovery being 3 months whereas mycophenolate mofetil (MMF) treatment alone failed in one patient⁽⁶⁾. MMF is a potent, uncompetitive, reversible inhibitor of inosine monophosphate dehydrogenase. It blocks proliferation of T and B lymphocytes, inhibits antibody formation and the generation of cytotoxic T cells⁽⁷⁾. In addition, cyclosporine has been effective in about two-thirds of patients.

In the present report, the authors described a

Correspondence to:

Ruangkanhasetr P, Division of Nephrology, Department of Medicine, Phramongkutklao Hospital, Bangkok 10400, Thailand.

Phone & Fax: 0-2644-4676

E-mail: prajej@gmail.com

patient having Epo-beta (β)-induced Ab-mediated PRCA who had successfully rapid recovery by triple immunosuppressive therapy with concurrent Epo-alpha (α) intravenously.

Case Report

A 62-year-old female patient with CKD secondary to diabetes and hypertension had been treated with subcutaneous (SC) Epo- β (3,000 units weekly) (Fig. 1). The baseline Hb was 10.2 g/dL before the treatment started. During the treatment, her Hb had been maintained at 10.5-11.5 g/dL. Nine months later, she became more anemic. Therefore, Epo- β was gradually increased to 5,000 units SC three times a week in the following next 4 months. A couple of weeks later, her Hb decreased to 5.4 g/dL with anemic symptoms requiring red blood cell transfusion of 5 units. By the meantime, the corrected reticulocyte count was 0.36% (absolute count $6.12 \times 10^9/L$). Bone marrow aspiration and biopsy revealed $< 5\%$ erythroblasts with normal myeloid precursors and megakaryocytes. Serum assay confirmed the anti-erythropoietin antibody by bridging ELISA of 230 ng/mL.

In order to rule out secondary causes of PRCA, chest x-ray revealed no evidence of thymoma and serologic profiles for hepatitis B, hepatitis C, HIV antibody and ANA were all negative. Her serum ferritin level was 1,548 ng/mL and transferrin saturation (TSAT) was 55%.

The patient was started on combination

therapy consisting of MMF 500-1,000 mg/day, monthly intravenous (IV) cyclophosphamide 600 mg and IV methylprednisolone 1 gm/day for 2 days followed by oral prednisolone 10 mg/day. One month later, she showed hematologic recovery as manifested by increasing Hb to 11.1-11.3 g/dL and reticulocyte count to 3% (absolute count $105 \times 10^9/L$). Two weeks later, anti-erythropoietin antibody was decreased to 27 ng/mL. A total of 3 cycles of cyclophosphamide and methylprednisolone were given to this patient. Three months after the initial start of therapy, bone marrow study revealed normocellularity with erythroid hyperplasia. MMF dosage was then decreased to 500 mg/day and continued for the following 3 months.

As Ab-mediated PRCA was suspected for this case, the treatment with Epo- β was discontinued immediately. However, after one month of erythropoietin withdrawal, the patient refused to receive more blood transfusion. Therefore, the authors resumed IV Epo- α treatment concurrently with the triple immunosuppressive therapy. The patient was followed-up for the next 9 months. She was doing well, Hb was maintained at 11.7-12.1 g/dL without any blood transfusion requirement.

Discussion

This is the first case reported rapid recovery of Epo-induced Ab-mediated PRCA by using the combination of triple immunosuppressive therapy namely; cyclophosphamide, steroid, MMF concurrently with IV Epo- α . To the authors' knowledge, the use of triple immunosuppressive therapy concurrently with Epo to induce the rapid remission of Ab-mediated PRCA has never been reported before.

In fact, the administration of Epo can induce the proliferation of B cell clone to produce antibody (Ab). Ab-mediated PRCA has been mainly associated with the subcutaneous use of erythropoietin. It was recommended to discontinue Epo when PRCA developed. However, by giving immunosuppressive therapy concurrently, the Ab production to Epo was inhibited because the proliferating B cell clone was destroyed at that time by these drugs. Lymphocyte depletion develops after the use of cyclophosphamide. MMF can also induce apoptosis of activated T-lymphocytes, which may eliminate clones of cells responding to antigenic stimulation. In addition, MMF directly inhibits Ab production from B-lymphocytes. These might help explain the fast hematologic recovery after only one month of immunosuppressive medications. In the meantime, the Epo can stimulate

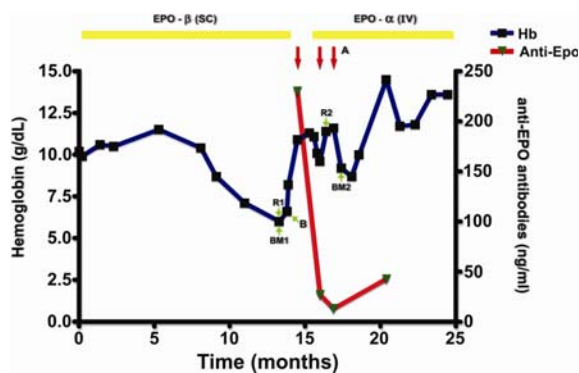


Fig. 1 Schematic representation of the patient's clinical course receiving IV cyclophosphamide 600 mg and IV methyl prednisolone 1 gm/day for 2 days (A), packed red cell 5 units (B), and bone marrow study: at time of diagnosis of PRCA (BM1), at time of recovery from PRCA (BM2). Corrected reticulocyte count 0.36% (R1) and reticulocyte count 3% (R2)

the erythroid production in the bone marrow resulting in the rapid recovery of the disease.

Bennett et al reported 34 patients with Ab-mediated PRCA were re-challenged with erythropoietin and 56% regained responsiveness⁽⁸⁾. The presented patient was re-challenged by using IV Epo- α with immunosuppressive agents resulting in no relapse of PRCA during the follow-up period of nine months.

Conclusion

This is the first excellent result obtained by triple immunosuppressive therapy in the treatment of Ab-mediated PRCA with successful resumption of intravenous Epo concurrently despite the positive serum anti-erythropoietin antibody.

Potential conflicts of interest

Phramongkutklao Hospital's Foundation under Her Royal Highness Princess Maha Chakri Sirindhorn's Patronage.

References

1. Rossert J, Casadevall N, Eckardt KU. Anti-erythropoietin antibodies and pure red cell aplasia. *J Am Soc Nephrol* 2004; 15: 398-406.
2. Casadevall N, Cournoyer D, Marsh J, Messner H, Pallister C, Parker-Williams J, et al. Recommendations on haematological criteria for the diagnosis of epoetin-induced pure red cell aplasia. *Eur J Haematol* 2004; 73: 389-96.
3. Cournoyer D, Toffelmire EB, Wells GA, Barber DL, Barrett BJ, Delage R, et al. Anti-erythropoietin antibody-mediated pure red cell aplasia after treatment with recombinant erythropoietin products: recommendations for minimization of risk. *J Am Soc Nephrol* 2004; 15: 2728-34.
4. Bennett CL, Luminari S, Nissenson AR, Tallman MS, Klinge SA, McWilliams N, et al. Pure red-cell aplasia and epoetin therapy. *N Engl J Med* 2004; 351: 1403-8.
5. Rossert J, Macdougall I, Casadevall N. Antibody-mediated pure red cell aplasia (PRCA) treatment and re-treatment: multiple options. *Nephrol Dial Transplant* 2005; 20 (Suppl 4): iv23-6.
6. Carson KR, Evens AM, Bennett CL, Luminari S. Clinical characteristics of erythropoietin-associated pure red cell aplasia. *Best Pract Res Clin Haematol* 2005; 18: 467-72.
7. Sollinger HW. Mycophenolate mofetil for the prevention of acute rejection in primary cadaveric renal allograft recipients. U.S. Renal Transplant Mycophenolate Mofetil Study Group. *Transplantation* 1995; 60: 225-32.
8. Bennett CL, Cournoyer D, Carson KR, Rossert J, Luminari S, Evens AM, et al. Long-term outcome of individuals with pure red cell aplasia and antierythropoietin antibodies in patients treated with recombinant epoetin: a follow-up report from the Research on Adverse Drug Events and Reports (RADAR) Project. *Blood* 2005; 106: 3343-7.

การใช้ยากดภูมิร่วมกันสามชนิดสามารถเร่งการฟื้นตัวของไขกระดูกที่มีภาวะไม่สร้างเม็ดเลือดแดง
อย่างเดียวที่เกิดจากสารภูมิต้านทาน โดยเกิดขึ้นควบคู่ไปกับการให้ยาอิริโทรพอยอิติน

ประจักษ์ เรื่องกาญจนเศรษฐ์, ถนอมศรี ศรีชัยกุล, ถนอม สุภาพร

ภาวะไขกระดูกไม่สร้างเม็ดเลือดแดงอย่างเดียวที่เกิดจากสารภูมิต้านทาน (Antibody-mediated pure red cell aplasia, PRCA) เป็นความผิดปกติของโรคทางโลหิตวิทยาที่พบได้น้อยมาก คณะผู้นิพนธ์เสนอรายงานเป็นครั้งแรก
ที่ให้การรักษาภาวะนี้โดยใช้ยาร่วมกันอันประกอบด้วย mycophenolate mofetil ขนาด 500-1,000 มิลลิกรัมต่อวัน
ยา cyclophosphamide ให้ทางหลอดเลือดดำในขนาด 600 มิลลิกรัมต่อเดือนและยา methylprednisolone
ให้ทางหลอดเลือดดำในขนาด 1 กรัมต่อวัน ติดต่อกันเป็นเวลา 2 วันทุกๆ เดือนตามด้วย prednisolone
ทางการรับประทานในขนาด 10 มิลลิกรัมต่อวัน รายงานผู้ป่วยหญิงอายุ 62 ปี ที่มีโรคไตวายเรื้อรังระยะก่อน
การฟอกเลือด มีภาวะไขกระดูกไม่สร้างเม็ดเลือดแดงอย่างเดียวที่เกิดจากสารภูมิต้านทานหลังจากที่ได้รับยา
อิริโทรพอยอิติน-บีตาฉีดเข้าใต้ผิวหนังในขนาด 3,000 ยูนิต ต่อสัปดาห์เป็นเวลา 14 เดือน การให้การวินิจฉัย
ภาวะไขกระดูกไม่สร้างเม็ดเลือดแดงอย่างเดียวที่เกิดจากสารภูมิต้านทานอยู่บนพื้นฐานของการตรวจพบ 1)
มีความจำเป็นต้องได้รับเลือดมากกว่าสัปดาห์ละ 1 ยูนิต เพื่อรักษาระดับฮีโมโกลบิน 2) มีระดับของ corrected reticu-
locyte count ร้อยละ 0.36 และ 3) มีเซลล์เม็ดเลือดแดงตัวอ่อนน้อยกว่าร้อยละ 5 ร่วมกับมีเซลล์เม็ดเลือดขาวตัวอ่อน
และเซลล์เกล็ดเลือดตัวอ่อนเป็นปกติในชิ้นเนื้อไขกระดูก และมีการยืนยันโดยการตรวจเลือดพบว่ามีสาร
ภูมิต้านทานต่ออิริโทรพอยอิติน 230 นาโนกรัมต่อมิลลิลิตร ผู้ป่วยได้รับการรักษาหายจากภาวะไขกระดูก
ไม่สร้างเม็ดเลือดแดงอย่างเดียวที่เกิดจากสารภูมิต้านทานหลังได้รับยาทั้งสามชนิดร่วมกันเป็นเวลา 3 เดือน
โดยพบว่าไขกระดูกมีการฟื้นตัวอย่างรวดเร็ว ทั้งๆ ที่ผู้ป่วยยังคงได้รับอิริโทรพอยอิติน-อัลฟาทางหลอดเลือดดำ
ในขณะที่มีสารภูมิต้านทานอยู่ในกระแสเลือด รายงานฉบับนี้ได้แสดงให้เห็นถึงการฟื้นตัวของไขกระดูกอย่างรวดเร็ว
ที่เกิดขึ้นควบคู่ไปกับการให้ยาอิริโทรพอยอิติน ทั้งๆ ที่ยังคงมีสารภูมิต้านทานต่ออิริโทรพอยอิตินในกระแสเลือด
