



แพทยสมาคมแห่งประเทศไทย ในพระบรมราชูปถัมภ์
The Medical Association of Thailand

- หน้าหลัก
- คณะกรรมการ
- ประวัติสมาคม
- กิจกรรม
- สมัครสมาชิก
- จพสก. ออนไลน์
- ติดต่อ

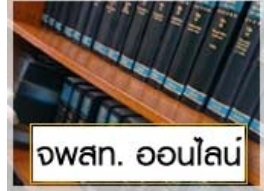
นายกสมาคม ฯ



พล.ต.ท. จงเจตน์ อวจนพงษ์

คุยกับนายก

กฎระเบียบนำรู้



จพสก. ออนไลน์

คลิกดาวน์โหลด
แบบฟอร์ม
Potential Conflicts
of Interest Form

Checklists and Guidelines
for Authors of
the Submitted
Manuscripts and
Peer Reviewers

สิ่งที่ควรทราบสำหรับ
ผู้ส่งบทความ
ให้พิจารณาตีพิมพ์

แนวการเขียน
บทความ จพสก.

ประกาศคำตีพิมพ์
บทความ

จดหมายข่าว



จดหมายข่าว มิถุนายน 2554

more

เว็บไซต์ที่เกี่ยวข้อง

จพสก. ออนไลน์

Acute Suppurative Thyroiditis Due to Pyriform Sinus Fistula: A Case Report

388

Mayureewan Taphey MD*, Ratanaporn Pornkul MD*

* Department of Radiology, Faculty of Medicine Ramathibodi Hospital, Mahidol University, Bangkok, Thailand

Abstract

Congenital pyriform sinus fistula is an unusual developmental abnormality, but it is the most common cause of acute suppurative thyroiditis or recurrent lateral neck infection in pediatric group. It is often overlooked because of poor diagnostic roles. Further investigations are important for diagnosis and evaluation. The authors herein present a case of pyriform sinus fistula and diagnostic roles to confirm the diagnosis.

Keyword : Acute suppurative thyroiditis, Pyriform sinus fistula

Download Full Paper

Vol93_No.3_388_1615.pdf [542.48 Kb]



แพทยสภา



ศูนย์การศึกษาต่อเนื่องฯ



ราชวิทยาลัยอายุรแพทย์ฯ

> ดูเว็บไซต์ทั้งหมด

อาคารเฉลิมพระบารมี ๕๐ ปี

เลขที่ 2 อาคารเฉลิมพระบารมี ๕๐ ปี ชั้นที่ 4 ซ.ศูนย์วิจัย ก.เพชรบุรีตัดใหม่
เขตบางกอก-ปี่ เขตห้วยขวาง กรุงเทพฯ 10310
โทรศัพท์ : 0 - 2314- 4333 ,0 - 2318-8170 โทรสาร : 0 - 2314-8305
E-mail : math@loxinfo.co.th, info@mat.or.th, webmaster@mat.or.th

Powered by
WorldMedic

© Copyrights WorldMedic Corporation Inc. All Rights Reserved.1998 - 2009