

Case Report

Thoracoscopic Approach for Esophageal Resection in Chronic Severe Corrosive Esophageal Stricture: Report of 2 Cases

Chadin Tharavej MD*, Patpong Navichareern MD*,
Suthep Udomsawaengsup MD*, Suppa-art Pungpapong MD*

* Department of Surgery, Faculty of Medicine, Chulalongkorn University, Bangkok, Thailand

Objective: The authors reported the feasibility and safety of thoracoscopic approach for resection of the esophagus in two patients with diffuse corrosive esophageal stricture.

Background: The unrelenting corrosive strictures of esophagus merit esophageal substitution. Because of the risk of complications in the retained esophagus, such as malignancy, mucocele, gastroesophageal reflux, and bleeding, esophageal resection is deemed necessary. Transthoracic approach for esophageal resection is considered safe but requiring thoracotomy. Transhiatal resection of a scarred esophagus could be associated with serious complications. Less was known regarding the safety and feasibility of thoracoscopic resection of the esophagus in corrosive stricture of the esophagus.

Material and Method: Thoracoscopic approach was used for mobilization of the scarred esophagus in two female patients. Laparotomy with colonic mobilization was performed in the second phase of the operation. Pharyngocolonic and esophagocolonic anastomosis were done via left neck incision in each patient. Intra-operative and post-operative complications were observed. Swallowing ability was assessed in the early postoperative period.

Results: Thoracoscopic esophageal mobilization was successfully performed without complications. Any adhesions around the esophagus could be clearly seen and divided using harmonic scalpel under direct vision. Operative duration of the thoracoscopic part was 104 and 120 minutes and total blood loss was 320 and 350 ml respectively. Postoperative period was uneventful. The patient could have regular diet on day 8 and 9 after surgery.

Conclusion: Thoracoscopic approach for esophageal resection could be safely performed for the extirpation of diffuse esophageal stricture. Postoperative complication is being assessed in the authors' prospective trial.

Keywords: Thoracoscopic, Esophagectomy, Corrosive esophageal stricture

J Med Assoc Thai 2010; 93 (9): 1103-6

Full text. e-Journal: <http://www.mat.or.th/journal>

Esophageal substitution is one of the treatments of choice in chronic unrelenting corrosive esophageal stricture. The standard operative treatment for corrosive esophageal stricture has been either colonic bypass or esophagectomy. Because of the risk of complications in the retained esophagus, such as malignancy, mucocele, gastroesophageal reflux, and bleeding, esophageal resection is deemed necessary. Transthoracic approach for esophageal resection is considered safe but requiring thoracotomy. Transhiatal resection of a scarred esophagus could be associated

with serious complications including bleeding and tracheobronchial injury.

Minimally invasive surgery for esophagectomy has been reported since 1992⁽¹⁾. These approaches to esophagectomy are based on the premise of reducing the morbidity of the access incision by substituting the thoracotomy with thoracoscopy. The common denominator in minimally invasive surgery is to perform the same operation as in the open approach but through a smaller access incision. By reducing the size of the access incision, the operative trauma associated with the procedure is reduced without compromising the principles of the surgical operation. Less was known regarding the safety and feasibility of thoracoscopic esophageal resection in corrosive stricture of the esophagus. The present study aimed to report the feasibility of thoracoscopic approach for

Correspondence to:

Tharavej C, Department of Surgery, Faculty of Medicine, Chulalongkorn Hospital, Sirinthorn Building, 1873 Rama 4 Rd, Bangkok 10330, Thailand.
Phone: 0-2256-4117
E-mail: Chadin@gmail.com

esophageal resection in two patients with severe corrosive stricture of the esophagus.

Case Report

Case 1

A thirty-one-year old female was referred to Chulalongkorn Hospital with a history of dysphagia for 10 months. She had a history of corrosive agent ingestion with suicidal attempt one year ago. At that time, she presented with upper airway obstruction and tracheostomy was done at the primary hospital. She developed severe dysphagia two months later and feeding jejunostomy was performed. She could have neither liquid food nor water. She has lost 18 kilograms since the injury. On physical examination, she was malnourished. She had jejunostomy tube and tracheostomy. Upper GI endoscopy showed complete obliteration of pyriform sinuses. Similar finding was also demonstrated by barium swallow. She was scheduled for thoracoscopic esophagectomy with colonic interposition after 1 month of intensive nutritional support. A thoracoscopic mobilization of the entire esophagus was carried out with a 4-port technique (Fig. 1-4). After esophageal mobilization was completed, the patient was turned to the supine

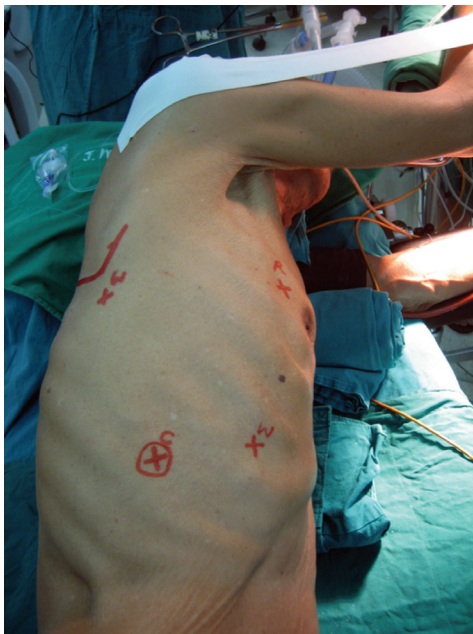

Fig. 1 Patient and port position for thoracoscopic esophageal mobilization: camera port 12 mm (C), 2 working ports 5 mm (W), lung retractor port 12 mm (R)

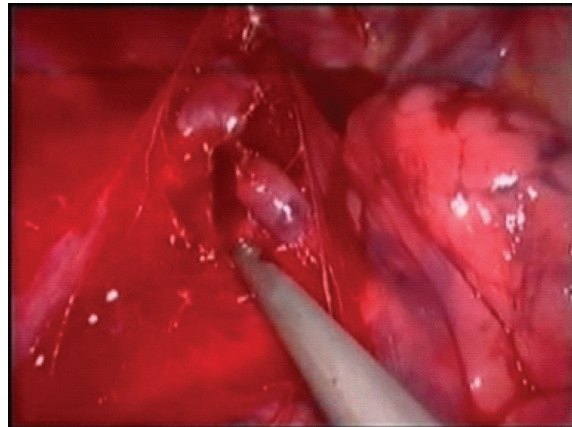


Fig. 2 Azygos vein was disconnected using endovascular stapler

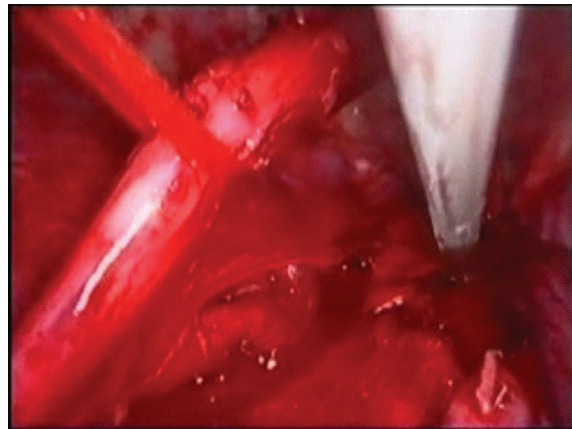


Fig. 3 Middle third of the esophagus was lifted off from normal position

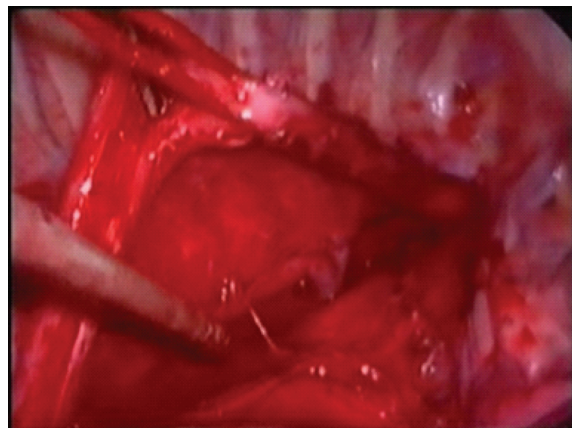


Fig. 4 The entire thoracic esophagus was completely mobilized

position. Upper abdominal midline incision was performed. Her stomach became a small (6 by 7 by 8 cm) fibrotic mass and total gastrectomy was unavoidable. Substernal left colonic interposition was used as an esophageal substitution. Cervical pharyngocolonic anastomosis and abdominal colojejunosomy were done. Operative time and total blood loss for thoroscopic part were 104 min and 320ml respectively. No intraoperative or postoperative complication was observed. She could have regular diet on day 8 after the operation.

Case 2

A twenty-seven-year old female presented with dysphagia for the last six months. She had feeding jejunostomy done from the outside hospital. She told that she had ingested a corrosive agent inadvertently seven months ago. Upper GI endoscopy revealed severe stricture at 27 cm from incisor and was unable to pass the scope. Barium swallow showed long stricture from upper thoracic esophagus all the way to the esophagogastric junction. Her stomach was deformed with severe stricture at pylorus. She was put on nutritional support for three weeks. She underwent thoroscopic esophageal mobilization with left side colonic interposition in the similar fashion to that of the first patient. Operative time and total blood loss for thoroscopic part were 120 min and 350ml respectively. No intraoperative or postoperative complication was evident. She could have solid food and was discharged on day 10 after the operation.

Discussion

Esophageal resection has been condemned as one of a high morbidity procedure. Up to 40% morbidity rate after esophagectomy has been reported. In an attempt to reduce morbidity from esophageal resection, minimally invasive surgery has been applied. To date, most reports of minimally invasive esophagectomy have focused mainly on esophageal cancer. Less was known regarding outcome of minimally invasive surgery for corrosive esophageal stricture. In the present study, the authors successfully applied the thoroscopic approach instead of open thoracotomy for esophageal mobilization in two patients with severe corrosive esophageal stricture.

Over the past years, the standard esophageal resection operation for corrosive esophageal stricture has been either the transthoracic or the transhiatal approach. The downside of transthoracic esophageal resection is open thoracotomy, which is believed to

associate with a high-risk of pulmonary complications. The major concern for transhiatal approach is the lack of vision during mediastinal dissection of the esophagus. Because of the close proximity of the major airways, aorta, and azygos vein, injury to these vital structures may occur during this blind dissection. In addition, severe adhesion around the esophagus and nearby structures associated with corrosive agent ingestion increases further risk. The authors therefore considered the application of minimally invasive techniques to the thoracic dissection, allowing dissection under direct vision and without the need of open thoracotomy.

Techniques for thoroscopic esophageal mobilization as part of a three-stage esophagectomy have been previously described by many investigators⁽²⁻⁸⁾. However, the majority of these patients have esophageal cancer without focusing on severe corrosive esophageal stricture. These eight reports showed that 341 patients have undergone attempted thoroscopic mobilization of their esophagus, with a conversion rate of 6%, an anastomotic leak rate of 5%, and operative mortality of 4%.

One significant finding that the authors experienced was a massive mediastinal adhesion around the esophagus. This could make transhiatal esophageal resection complicated. No major structure was injured during thoroscopic dissection in the present study. In addition, no pulmonary complication was observed in these two patients after operation. They could resume their normal diet on day 8 after surgery.

In conclusion, the present report confirms that thoroscopic approach for esophageal resection in severe corrosive esophageal stricture is feasible and safe. Whether morbidity rate is less than that of standard operation needs to be clarified in a prospective trial.

References

1. McAnena OJ, Rogers J, Williams NS. Right thoroscopically assisted oesophagectomy for cancer. *Br J Surg* 1994; 81: 236-8.
2. Akaishi T, Kaneda I, Higuchi N, Kuriya Y, Kuramoto J, Toyoda T, et al. Thoroscopic en bloc total esophagectomy with radical mediastinal lymphadenectomy. *J Thorac Cardiovasc Surg* 1996; 112: 1533-40.
3. Cuschieri A. Thoroscopic subtotal oesophagectomy. *Endosc Surg Allied Technol* 1994; 2: 21-5.

4. Dexter SP, Martin IG, McMahon MJ. Radical thoracoscopic esophagectomy for cancer. *Surg Endosc* 1996; 10: 147-51.
5. Gossot D, Cattani P, Fritsch S, Halimi B, Sarfati E, Celerier M. Can the morbidity of esophagectomy be reduced by the thoracoscopic approach? *Surg Endosc* 1995; 9: 1113-5.
6. Kawahara K, Maekawa T, Okabayashi K, Hideshima T, Shiraishi T, Yoshinaga Y, et al. Video-assisted thoracoscopic esophagectomy for esophageal cancer. *Surg Endosc* 1999; 13: 218-23.
7. Law S, Fok M, Chu KM, Wong J. Thoracoscopic esophagectomy for esophageal cancer. *Surgery* 1997; 122: 8-14.
8. Peracchia A, Rosati R, Fumagalli U, Bona S, Chella B. Thoracoscopic esophagectomy: are there benefits? *Semin Surg Oncol* 1997; 13: 259-62.

การผ่าตัดหลอดอาหารโดยวิธีการผ่าตัดผ่านกล้องส่องผ่านช่องทรวงอกในผู้ป่วยหลอดอาหารตีบจากการกินสารกัดกร่อนชนิดไม่สามารถรักษาด้วยวิธีการทางขยายได้: รายงานผู้ป่วย 2 ราย

ชฎิล ธาระเวช, พัฒน์พงศ์ นาวิเจริญ, สุเทพ อุดมแสงทรัพย์, ศุภอัฐ พึ่งพาพงศ์

ภาวะหลอดอาหารตีบจากการกินสารกัดกร่อนชนิดที่ไม่สามารถทางขยายได้ จำเป็นต้องได้รับการรักษาด้วยการผ่าตัดเปลี่ยนหลอดอาหารด้วยอวัยวะทดแทน ทั้งนี้เนื่องจากการทิ้งหลอดอาหารที่ตีบโดยไม่ตัดหลอดอาหารออกมีภาวะเสี่ยงที่จะเกิดโรคมะเร็งหลอดอาหาร, มีวโคซิว, ภาวะกรดไหลย้อน และภาวะเลือดออกจากหลอดอาหารตามมาได้ ดังนั้นหากต้องการหลีกเลี่ยงความเสี่ยงเหล่านี้การตัดหลอดอาหารออกเป็นสิ่งจำเป็น เนื่องจากการตัดหลอดอาหารวิธีมาตรฐานพบมีปัญหาแทรกซ้อนสูง ศัลยแพทย์ส่วนใหญ่จึงมักหลีกเลี่ยงการตัดหลอดอาหารออก ในปัจจุบันการผ่าตัดหลอดอาหารสามารถใช้วิธีการผ่าตัดผ่านกล้องส่องได้ รายงานส่วนใหญ่การผ่าตัดชนิดนี้ใช้ในการรักษามะเร็งหลอดอาหาร ส่วนรายงานการผ่าตัดที่ใช้ในการรักษาผู้ป่วยหลอดอาหารตีบจากการกินสารกัดกร่อนยังมีน้อยมาก

วัตถุประสงค์: คณะผู้นิพนธ์ต้องการรายงานความปลอดภัยของการผ่าตัดหลอดอาหาร ด้วยวิธีการผ่าตัดผ่านกล้องส่องทางช่องทรวงอกในผู้ป่วยหลอดอาหารตีบจากการกินสารกัดกร่อน 2 ราย

วัสดุและวิธีการ: การผ่าตัดหลอดอาหารประกอบไปด้วย 3 ส่วน ส่วนที่หนึ่งจะเป็นการตัดเลาะหลอดอาหารโดยผ่านการผ่าตัดผ่านกล้องส่องทางช่องทรวงอกด้านขวา ส่วนที่สองจะเป็นการผ่าตัดเปิดแบบปกติผ่านช่องท้องเพื่อเตรียมลำไส้ใหญ่เพื่อใช้เป็นอวัยวะทดแทนหลอดอาหาร และสุดท้ายส่วนที่สามเป็นการผ่าตัดเปิดผ่านแผลที่คอด้านซ้ายเพื่อนำลำไส้ใหญ่ขึ้นมาต่อกับหลอดอาหารหรือหลอดคอ หลังการผ่าตัดคณะผู้นิพนธ์จะสังเกตและบันทึกภาวะแทรกซ้อนต่าง ๆ และความสามารถในการกลืน

ผลการศึกษา: การผ่าตัดหลอดอาหารด้วยวิธีการผ่าตัดผ่านกล้องส่องสำเร็จได้ด้วยดี ในผู้ป่วยหลอดอาหารตีบจากสารกัดกร่อนทั้งสองราย พังผืดจากการอักเสบรอบหลอดอาหารสามารถมองเห็นได้อย่างชัดเจนขณะผ่าตัด และสามารถตัดเลาะได้อย่างปลอดภัย หลีกเลียงการบาดเจ็บที่อาจเกิดขึ้นได้ถ้าใช้การผ่าตัดหลอดอาหารด้วยวิธีผ่าตัดผ่านช่องระหว่างกะบังลมจากด้านล่าง (transhiatal) ระยะเวลาการผ่าตัดในช่วงการผ่าตัดผ่านกล้อง เพื่อตัดเลาะหลอดอาหารเท่ากับ 104 และ 120 นาที ตามลำดับ โดยมีการเสียเลือดไม่มากเพียง 320 และ 350 มิลลิลิตร ตามลำดับ หลังการผ่าตัดไม่พบภาวะแทรกซ้อนใดๆในผู้ป่วยทั้งสองราย ผู้ป่วยสามารถกินอาหารปกติได้ในวันที่ 8 และ 9 หลังการผ่าตัด

สรุป: การผ่าตัดหลอดอาหารด้วยวิธีการผ่าตัดผ่านกล้องทางช่องทรวงอกสามารถทำได้อย่างปลอดภัย ในผู้ป่วยที่มีหลอดอาหารตีบจากการกินสารกัดกร่อนชนิดที่ไม่สามารถรักษาด้วยวิธีการทางขยายได้